

Alopecia areata de origen dental

AUTORES/AUTHORS

José Antonio Gil Montoya (1), Antonio Cutando Soriano (2), M^a. José Jiménez Prat (3).

- (1) Profesor Asociado de Odontología en Pacientes Especiales. Facultad de Odontología, Universidad de Granada. España.
- (2) Profesor Titular de Odontología en Pacientes Especiales. Facultad de Odontología, Universidad de Granada.
- (3) Médico-Estomatólogo. Hospital Niños de Dios, Barcelona. España.

Gil JA, Cutando A, Jiménez MJ. Alopecia areata de origen dental. Medicina Oral 2002; 7: 303-8.
© Medicina Oral. B-96689336
ISSN 1137-2834.

RESUMEN

La relación entre la presencia de alopecia *areata* y focos infecciosos de origen dental es relativamente frecuente. Clásicamente se ha relacionado con la presencia de focos infecciosos, con factores endocrinos, genéticos, psicológicos y otros como irritaciones reflejas de origen ocular o dental y traumatismo en la cabeza con posteriores pérdidas del pelo localizadas. Actualmente se le considera una enfermedad básicamente autoinmune, lo que puede explicar el nexo de unión con las infecciones dentales. Presentamos un caso de alopecia *areata*, sin causa aparente, y cuya resolución definitiva pasó por la eliminación de un foco infeccioso dental mediante endodoncia. La presencia de mediadores comunes inmunológicos en la etiopatología de la infección dental y la alopecia *areata* puede ser la explicación del origen dental de la alopecia. Sería deseable, en caso de pacientes que presenten pérdidas de pelo localizadas, derivarlo a su dentista para una exploración exhaustiva de la cavidad oral en busca de focos infecciosos dentales.

Palabras clave: alopecia *areata*, infección dental, cavidad oral.

INTRODUCCIÓN

La alopecia *areata* (AA) o alopecia localizada es una dermatitis, caracterizada por áreas bien circunscritas, redondas u ovaladas de pérdida no cicatricial del pelo, por lo general en cuero cabelludo, barba, cejas o pestañas y de origen principalmente autoinmune (1-2).

Recibido: 29/09/01. Aceptado: 09/03/02.

Received: 29/09/01. Accepted: 09/03/02.

Las características histológicas de esta enfermedad incluyen folículos pilosos distróficos pequeños y un infiltrado linfocítico pequeño alrededor de los bulbos pilosos. La alopecia *areata* tiene una evolución variable, no previsible. En la mayoría de los pacientes crece nuevamente el pelo en el transcurso de unos meses, pero en la cuarta parte de los enfermos hay recurrencias (3).

La etiopatogenia de la AA no está del todo claro. En algunas ocasiones se ha relacionado con un foco infeccioso de origen dental, sin quedar claro el nexo de unión (4-6). En el presente caso clínico, presentamos un paciente con AA en localización distante del foco infeccioso dental.

CASO CLÍNICO

Varón de 37 años que acude a la consulta dental por presentar un foco infeccioso con presencia de fístula desde hace varios meses en la región del maxilar superior, a nivel del incisivo central derecho (Fig. 1).

Al mismo tiempo, nos comenta la pérdida de pelo localizada en zona occipital coincidiendo quizás con la presencia de la fístula. Tras remitirlo al dermatólogo, nos indica que se trata de una AA de origen desconocido y nos invita a restablecer la salud oral de nuestro paciente como terapia inicial de la alopecia.

El examen extraoral revelaba una zona alopécica en zona occipital, ovalada, de unos 5 cm de longitud, dejando una piel lisa y suave, rodeando una antigua cicatriz por traumatismo (Fig. 2). La lesión estaba asintomática y bien delimitada.

A nivel oral, presentaba lesiones de caries en distintos dientes e higiene oral deficitaria. El incisivo central superior derecho presentaba un aspecto oscuro por necrosis del tejido pulpar de varios meses de evolución, fístula a nivel apical asintomática y área radiolúcida a la exploración radiográfica en el ápice de la raíz. El origen de la infección fue una caries de meses de evolución. Se realizó la endodoncia de dicho diente en dos sesiones. Tras la primera sesión con eliminación del tejido necrótico, desinfección con una disolución de hipoclorito sódico y apósito durante una semana de pasta de hidróxido de calcio, el paciente nos visitó observando cómo la fístula había remitido de manera considerable. En esta segunda sesión, realizamos la instrumentación, desinfección y obturación de conductos, utilizando para ello un cemento sellador a base de pasta de óxido de zinc. Por último se reconstruyó el diente cariado, con lo que, en teoría, debería desaparecer el foco infeccioso.

Se remitió el paciente para visitas de control al mes y a los 3 meses. Durante su reevaluación al mes del tratamiento de conductos, la fístula había desaparecido, sin embargo no presentaba mejoría en su alopecia. A los tres meses desde su última visita, el crecimiento de pelo en la zona alopécica era muy evidente (Fig. 3). En la actualidad es prácticamente inexistente.

DISCUSIÓN

La etiología de la AA no está del todo clara y menos aún su posible origen dental. Clásicamente se ha relacionado la

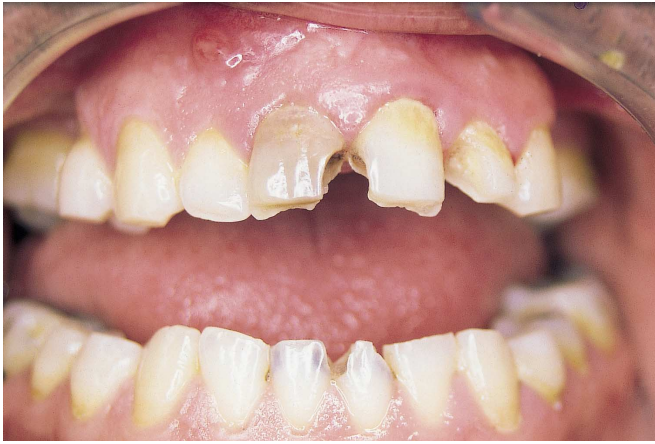

Fig. 1.
Necrosis y fístula dental en el incisivo central superior derecho.
Necrosis and dental fistula involving upper central incisor.

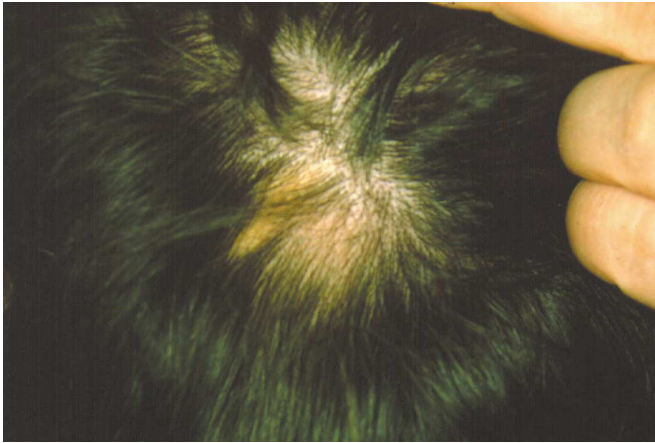

Fig. 3.
Placa de alopecia tres meses después del tratamiento endodóntico.
Hair loss three months after the endodontic treatment.

AA con la presencia de focos infecciosos, con factores endocrinos (7), con factores genéticos (8-10), con factores psicológicos (11) y otros como irritaciones reflejas de origen ocular o dental (como es la presencia de dientes incluidos) y traumatismo en la cabeza con posteriores pérdida del pelo localizada (3). Sin embargo, actualmente se la considera como una enfermedad básicamente autoinmune (12). Los modelos de experimentación en animales han avalado esta teoría además de observaciones indirectas (13), tales como que es una enfermedad sistémica que puede alcanzar el pelo, los ojos y las uñas, su asociación con otras enfermedades autoinmunes, la presencia de infiltrados inflamatorios en los folículos pilosos, alteraciones no específicas en el número de células T circulantes, etc. Además, el hecho de que los tratamientos que se han demostrado efectivos para la AA tienen como común

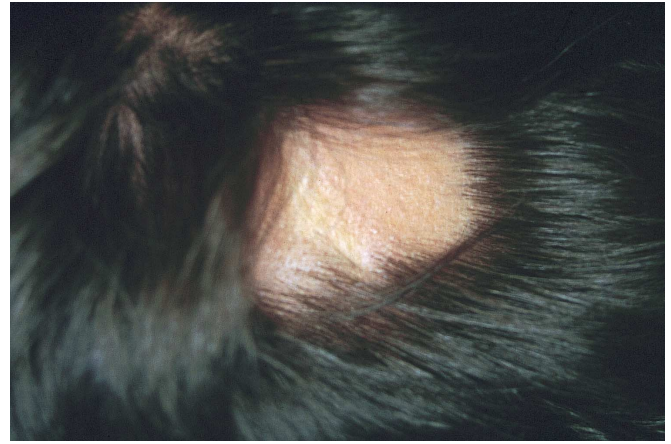


Fig. 2.
Pérdida de pelo localizada.
Localized hair loss.

denominador la supresión en el número o función de las células inmunológicas de la piel (14), apoya la idea de una patogénesis autoinmunitaria en la AA.

Durante el *III International Research Workshop on Alopecia Areata* (Washington DC, 1998), llegaron a la conclusión de que aunque los autoanticuerpos juegan un papel importante en la etiopatogenia de la AA, no son la principal causa de la AA. La investigación se centra más en entender la patogénesis y demostrar que la AA es una enfermedad autoinmune mediada por células. La célula inflamatoria clave en el desarrollo de la AA parece ser el linfocito T CD8 (15).

El origen dental de la AA se ha referido desde primeros de siglo hasta la actualidad, sin quedar claro su nexo de unión (4-6). Clásicamente se ha explicado el origen dental de la AA como un reflejo trigémino-simpático. Un estímulo periférico infeccioso o de naturaleza mecánica, podría ser el origen de una conducción centrípeta compuesta por un sistema de triple neurona. Este sistema se compone de una fibra trigeminal terminal periférica, una bulbotalámica, y una fibra talamocortical.

La conducción centrífuga podría estar compuesta de un plexo perivascular de fibras simpáticas rodeando las ramas terminales de la carótida externa con la que las ramas trigeminales realizan numerosas conexiones. Además, a lo largo del bulbo, la raíz trigeminal descendente está íntimamente conectada al núcleo simpático. Esta conducción centrífuga puede producir un angiospasmio del folículo pilosebáceo, resultando en una alteración trófica y consecuente pérdida del pelo. Sin embargo, el folículo pilosebáceo permanece funcional, por lo que el recrecimiento del pelo se suele dar cuando se elimina el foco estimulante (6).

Esta teoría puede fallar en los casos como el que nos ocupa, donde las placas peládicas se encuentran alejadas del foco y en lado contralateral. En otros casos como el referido por Lesclous y cols. (6) la AA se localizó en la zona de acción del nervio estimulado.

Para explicar casos de AA de origen dental pero lejos de la localización del foco infeccioso, podemos atender a razones autoinmunes. Las infecciones de origen dental comienzan por irritaciones químicas, mecánicas o bacterianas, las cuales provocan una reacción inflamatoria en los conductos radiculares del diente, con posterior necrosis del tejido pulpar y paso de gérmenes a la zona perirradicular, fuera del diente. Dependiendo del momento en el desarrollo de la infección, histológicamente se pueden observar numerosas células inflamatorias como leucocitos polimorfonucleares, macrófagos, linfocitos, células plasmáticas, basófilos y eosinófilos (16).

Una interacción entre los irritantes externos y las células defensivas puede inducir la aparición de mediadores químicos endógenos como neuropéptidos, péptidos fibrinolíticos, quininas, factores del complemento, aminas vasoactivas, enzimas lisosómicas, citoquinas y mediadores de reacciones inmunológicas.

Estas reacciones inmunológicas se dividen en reacciones antígeno-anticuerpo y reacciones inmunológicas mediadas por células. En algunos trabajos se ha demostrado la presencia de inmunocomplejos en la circulación sistémica, fundamentalmente en casos de infecciones dentales agudas (17). Aunque parece demostrada la presencia de poblaciones linfocitarias ante infecciones agudas y crónicas en tejidos alrededor de los dientes de animales (18), queda por detectar en experimentación humana la presencia de estas células, aunque todo parece señalar en este sentido. Por tanto, la presencia de mediadores comunes inmunológicos en la etiopatogenia de la infección dental y la AA puede ser la explicación del origen dental de la AA.

En muchas ocasiones la resolución de una AA pasa por un tratamiento combinado, mediante corticosteroides tópicos o intralesionales, tratamiento inmunoterápico con difenilcyclopropenona (1), e incluso psicoterapia. Otras veces el tratamiento es tan simple como eliminar el foco dental infeccioso de origen diverso (caries, lesiones químicas, mecánicas, etc.) o dientes impactados que ocasionen infecciones o estimulación mecánica de fibras nerviosas (5).

La localización de las placas peládicas de origen dental parece que coinciden en la mayoría de las ocasiones. En general aparecen en el mismo lado del origen dental encontrándose en dientes maxilares por encima de una línea trazada a lo largo de las comisuras labiales en cuero cabelludo, barba e incluso cejas. Por debajo de esta línea, la causa suele radicar en dientes mandibulares. Esto mismo se cumple en los casos revisados más recientemente. Así Lesclous *et al.* (6) detectaron una AA localizada en la barba, causada por la cercanía y posible estimulación de las fibras nerviosas del nervio alveolar inferior a causa de un molar inferior impactado. Sin embargo, en nuestro paciente la placa fue en el lado contralateral. Desde hace muchos años se intentó realizar un mapa de localización de la AA en función de los dientes causantes (19), sin tener éxito por lo demostrado en los casos referidos anteriormente.

Por tanto, sería deseable la consulta al dentista de todo aquel paciente que presente una AA de origen desconocido y sin otras causas aparentes, realizándole un examen exhaustivo con exploración radiológica y detección de posibles focos infecciosos o estimuladores de fibras nerviosas, con lo que la simple eliminación de dichas causas solucionaría el problema de la AA sin tener que someter al paciente a terapias farmacológicas innecesarias.

Alopecia areata of dental origin

SUMMARY

The association of alopecia areata and infectious foci of dental origin is relatively common, and may be explained by the autoimmune nature of the disorder. We describe a case of alopecia areata with no apparent cause and that was effectively resolved by eliminating a focalized dental infection via endodontic treatment. The presence of common immune mediators in the pathogenesis of both alopecia areata and dental infection could account for the dental origin of the hair loss. In this sense, patients with localized alopecia should be subjected to careful exploration of the oral cavity in search of possible dental infections.

Key words: alopecia areata, dental infection, oral cavity.

INTRODUCTION

Alopecia areata (AA), or localized alopecia, is a form of dermatitis of mainly autoimmune origin, consisting of well circumscribed, round or oval areas of non-cicatricial hair loss generally involving the scalp, beard, eyebrows or eyelashes (1, 2).

Histologically, AA presents small dystrophic hair follicles with small lymphocytic infiltrates surrounding the hair bulbs. Although the course of the disease is variable and unpredictable, in most cases the hair grows again after a number of months. Recurrences are observed in one-quarter of the cases (3).

The pathogenesis of AA has not been fully established. In some cases it has been related to focal infection of dental origin, though the link between both phenomena remains unclear (4-6). The present study describes a case of AA located at a distance from the site of dental infection.

CLINICAL CASE

A 37-year-old male came for dental treatment of a focal infectious process associated with the presence of a fistula within the past few months, located in the upper right central incisor region (Fig. 1).

The patient also showed localized hair loss in the occipital region, possibly coinciding with the development of the fistula. Referral to the dermatologist yielded the diagnosis of AA of unknown origin, with the recommendation of re-establishing the oral health of the patient as a first step for treating the hair loss.

The extraoral examination revealed an oval alopecic zone in the occipital region, measuring approximately 5 cm in length. The affected skin was smooth and soft, and surrounded an old scar secondary to trauma (Fig. 2). The lesion was asymptomatic and well delimited.

Intraorally, the patient presented caries affecting different teeth, with deficient oral hygiene. The upper right central incisor was dark in appearance, due to the existence of pulp tissue necrosis for the past few months. An asymptomatic fistula was observed at apical level, with a radiotransparent zone in the region of the root apex, showing the presence of granulation tissue. The infection had been caused by caries of several months of evolution. Endodontic treatment of the tooth was provided in two sessions. Following a first session involving elimination of the necrotic tissue, disinfection with sodium hypochlorite solution and the application of calcium hydroxide paste for one week, the fistula was seen to have remitted considerably. The second endodontic session involved instrumentation, disinfection and obturation of the canals, employing paste with zinc oxide as sealing cement. The affected tooth was finally reconstructed, with theoretical resolution of the infectious process.

Patient came for the follow-up visits at 1 and 3 months. The fistula was seen to have disappeared one month after canal treatment, though without improvement of the alopecia. Three months after the last visit, the alopecic zone exhibited clear hair growth. At present, the zone of hair loss has practically disappeared (Fig. 3).

DISCUSSION

While the etiology of alopecia areata (AA) has not been fully elucidated, its possible dental origin is even less clear. AA has been classically related to the presence of infectious foci and to endocrine (7), genetic (8-10) and psychological factors (11), as well as other conditions such as reflex irritation of ocular or dental origin, and head injuries with secondary localized hair loss (3). Nevertheless, AA is presently considered to be a basically autoimmune disorder (12). This theory has been supported by experimental research involving animal models, as well as by indirect observations (13). Including the fact that it is a systemic disease that can affect the hair, eyes and nails; its association to other autoimmune processes; the presence of inflammatory infiltrates in the hair follicles; and nonspecific alterations in the number of circulating T cells, etc. Moreover, the fact that treatment modalities of demonstrated efficacy in resolving AA all suppress skin immune cell number and function (14) supports the idea of an autoimmune origin of the disease.

During the III International Research Workshop on Alopecia Areata (Washington DC, 1998), it was concluded that while autoantibodies play a preponderant role in the pathogenesis of AA, they are not the main cause of the disease. Research currently focuses more on understanding the pathogenesis of the disorder and on showing that AA is an autoimmune cell-mediated process. In this sense, CD8-positive T lymphocytes appear to be the key inflammatory cell type involved in the development of AA (15).

The dental origin of AA has been reported since the early twentieth century, though the link between the two phenomena remains unclear (4-6). The dental origin of AA has classi-

cally been described in terms of a trigeminal-sympathetic reflex mechanism. In this sense, a peripheral infectious or mechanical stimulus could be the origin of centripetal conduction involving a triple-neuron system. This system is in turn composed of a peripheral terminal trigeminal fiber, a bulbothalamic fiber and a thalamocortical fiber.

Centrifugal conduction could consist of a perivascular plexus of sympathetic fibers surrounding the terminal branches of the external carotid artery, with which the trigeminal branches establish numerous connections. In addition, along the bulbar zone, the descending trigeminal root is intimately connected to the sympathetic nucleus. Such centrifugal conduction may induce angiospasm of the pilosebaceous follicle, producing trophic alterations with consequent hair loss. However, the pilosebaceous follicle remains functional, thus allowing renewed hair growth upon the elimination of the source of stimulus (6).

This theory may fail to account for cases such as our own, where the alopecic zones are located at a distance from the infection and on the contralateral side. Other cases such as that described by Lesclous et al. (6) involve AA located in the territory of the stimulated nerve.

Autoimmune mechanisms may be cited to explain AA of dental origin occurring at a distance from the site of infection. In effect, infections of dental origin arise as a result of chemical, mechanical or bacterial irritation, which causes an inflammatory reaction in the dental root canals followed by pulp tissue necrosis and the migration of germs towards the periradicular zone, external to the tooth. Depending on the stage of the infectious process, histological examination may reveal the presence of numerous inflammatory cells such as polymorphonuclear leukocytes, macrophages, lymphocytes, plasma cells, basophils and eosinophils (16).

Interaction between the external irritants and the host defense cells may in turn induce the appearance of endogenous chemical mediators including neuropeptides, fibrinolytic peptides, kinins, complement fragments, vasoactive amines, lysosomal enzymes, cytokines and immune response mediators.

These immune responses are divided into antigen-antibody and cell-mediated immune reactions. Some studies have demonstrated the presence of systemically circulating immune complexes, fundamentally in acute dental infections (17). Although the presence of lymphocyte populations appears to have been demonstrated in acute and chronic infections in the tissues surrounding the teeth of animals (18), their presence

in humans remains to be fully confirmed. Thus, the presence of common immune mediators in the pathogenesis of both dental infection and AA could explain the dental origin of the latter.

In many cases the resolution of AA requires combined therapy involving topical or intralesional corticosteroids, immune therapy with diphenyl-cyclopropenone (1), or even psychotherapy. In other cases treatment consists of simply eliminating the dental infectious process of variable origin (i.e., caries, chemical or mechanical damage, etc.) or retained teeth causing infection or mechanical stimulation of nerve fibers (5).

Alopecic patches of dental origin are generally located on the same side as the infectious process. In the case of upper maxillary teeth, these locations are typically found above a line traced along the lip commissures, scalp, beard and even eyebrows. When located below this line, the cause usually corresponds to the mandibular teeth, as confirmed by a review of the most recent cases published in the literature. Thus, Lesclous et al. (6) reported a case of AA involving the beard and caused by the proximity and possible stimulation of the fibers of the inferior alveolar nerve due to the presence of a retained lower molar. However, in our patient the bald patch was located on the contralateral side. Attempts have long been made to define an AA distribution map as a function of the causal teeth (19) though with little success, in the light of the above mentioned cases.

Thus, dental counseling is advised in all cases of AA of unknown origin in the absence of other possible causes. In this sense, a thorough examination is required, with X-ray exploration to detect possible infectious foci or sites of nerve fiber stimulation. Such measures may contribute to resolve the hair loss by simply eliminating the cause without the need for unwarranted pharmacological treatments.

CORRESPONDENCIA/CORRESPONDENCE

Dr. José Antonio Gil Montoya
Facultad de Odontología
Paseo de Cartuja s/n
18071-Granada
Tfno. y fax: 958 249025
E-mail: jagil@ugr.es

BIBLIOGRAFÍA/REFERENCES

1. Pericin M, Trüeb RM. Topical immunotherapy of severe alopecia areata with diphenylcyclopropenone: evaluation of 68 cases. *Dermatology* 1998; 196: 418-21.
2. Vandebark AA. Autoimmune Diseases: promising emerging therapies. *J Invest Dermatol* 1995; 104: 10-1.
3. McDonagh AJC, Messenger AG. The pathogenesis of Alopecia Areata. En: Dudlick B, eds. *Dermatologic Clinics: Update on Hair Disorders*. Philadelphia: Saunders Editores; 1996. p. 661-70.
4. Jacquet L. Pathogénie de la pelade. *Bull Soc Fr Dermatol* 1902; 13: 299-322.

5. Romoli M, Claudia G. Alopecia areata and homolateral headache due to an impacted superior wisdom tooth. *Int J Maxillofac Surg* 1987; 16: 477-9.
6. Lesclous P, Maman L. An unusual case of alopecia areata of dental origin. *Oral Surg Oral Med Oral Pathol Oral Radiol Endod* 1997; 84: 290-2.
7. Brown AC. Alopecia Areata: a neuroendocrine disorder. *Seminar in Dermatology* 1985; 4: 16-28.
8. Duvic M, Welsh E, Jackow C, Papadopoulos E, Reveille JD, Amos C. Analysis of HLA-D locus alleles in Alopecia Areata patients and families. *J Invest Dermatol* 1995; 104: 5-6.
9. Cork MJ, Tarlow JK, Clay FE, Crane A, Blakemor AI, McDonagh AJ, *et al.* An allele of the Interleukin-1 receptor antagonist as a genetic severity factor in Alopecia Areata. *J Invest Dermatol* 1995; 104: 15-6.
10. Ahmad W, Faiyaz U, Brancolini V, Tsou HC, ul-Haque S, Lam H, *et al.* Alopecia universalis associated with a mutation in the human hairless gene. *Science* 1998; 279: 720-4.
11. Fornasa CV, Cipriani R. Stressful events and alopecia areata. *G Ital Dermatol* 1982; 117: 211.
12. McElwee KJ, Tobin DJ, Bystryn JC, King LE Jr, Sundberg JP. Alopecia areata: an autoimmune disease? *Exp Dermatol* 1999; 8: 371-9.
13. Tobin DJ, Bystryn JC. Immunity to hair follicles in Alopecia Areata. *J Invest Dermatol* 1995; 104: 13-4.
14. Bystryn JC, Tamesis J. Immunology aspects of hair loss. *J Invest Dermatol* 1991; 96: 88-9.
15. McElwee KJ. Third International research workshop on Alopecia Areata. *J Invest Dermatol* 1999; 112: 822-4.
16. Torabinejad M. Mediators of acute and chronic periradicular lesions. *Oral Surg Oral Med Oral Pathol* 1994; 78: 511-21.
17. Kattering J, Torabinejad M. Concentration of immune complexes, IgG, IgM, IgE, and C3 in patients with acute apical abscess. *J Endodon* 1984; 10: 417-21.
18. Wallstrom JB, Torabinejad M, Kattering J, McMillan, P. Role of T cells in the pathogenesis of periapical lesions. A preliminary report. *Oral Surg Oral Med Oral Pathol* 1993; 76: 213-8.
19. Rousseau-Decelle L. La peladde d'origine dentaire. *Rev Stomatologie* 1920; 22: 493-502.