

# Implantes en pacientes discapacitados

Julián López Jiménez (1), Andrés Romero Domínguez (2), M<sup>a</sup>José Giménez Prats (1)

(1) Hospital Niño Dios. Barcelona

(2) Facultad de Odontología. Universidad de Barcelona. España

*Correspondencia:*

Dr. Julián López-Jiménez  
C/ Consejo de Ciento 284 Entlo.  
08007 - Barcelona

Recibido: 9-12-2001 Aceptado: 23-02-2003

López-Jiménez J, Romero-Domínguez A, Giménez-Prats MJ. Implantes en pacientes discapacitados. Med Oral 2003;8:288-93.  
© Medicina Oral S. L. C.I.F. B 96689336 - ISSN 1137 - 2834

## RESUMEN

La implantología como método de reposición de dientes ausentes se ha generalizado en los últimos años abarcando un mayor número de pacientes. En este artículo se describen los resultados de la colocación de 67 implantes en 18 pacientes con diversos grados de disminución psíquica y física. Se perdieron únicamente cuatro implantes, pero en todos los casos, se logró una rehabilitación oral con prótesis fija, siendo el índice de fracaso de los implantes (5,57%) similar a estudios realizados en pacientes sanos. Se presenta la evolución de diferentes casos clínicos que muestran cada una de las etapas del proceso de rehabilitación desde la colocación de los implantes hasta la colocación definitiva de las prótesis. Creemos que la implantología puede considerarse como una alternativa más a tener en cuenta en la rehabilitación oral de pacientes disminuidos. Su utilización deberá ser estudiada teniendo en cuenta las características individuales de cada caso.

**Palabras clave:** *Implantes dentales, pacientes disminuidos físicos y psíquicos.*

## INTRODUCCION

La prevalencia de ausencias dentarias en los pacientes disminuidos psíquicos y físicos es superior al resto de la población (1), debido sobre todo a la dificultad para realizar una correcta higiene oral, para poder llevar a cabo un tratamiento odontológico correcto y a la ausencia en muchos casos de una buena función de su aparato estomatognático (1). Las agencias se observan con una mayor prevalencia en los llamados síndromes pediátricos genéticos (2). Por todos estos motivos, este colectivo de pacientes va a presentar una mayor necesidad de reponer los dientes ausentes con prótesis.

Se deben valorar todas las alternativas posibles en la rehabilitación prostodóncica de forma individual para cada caso clínico, se debe valorar la dificultad que pueden presentar cada uno de estos pacientes para la manipulación e higiene de una prótesis removible, motivo por el cual podría estar contraindicada en la

mayoría de las ocasiones (3). La prótesis fija puede ser la única opción que puedan tolerar la mayoría de los pacientes disminuidos psíquicos con grados medios y profundos de retraso mental (4) y la implantología puede constituir en ocasiones la única solución posible para la confección de una prótesis fija (5,6).

La presencia de una higiene oral deficiente con grandes acúmulos de placa dental superiores al 20% según el Índice de placa de O'leary, constituirá una contraindicación general absoluta para la colocación de implantes (7), independientemente del coeficiente intelectual del paciente. La presencia de determinadas parafunciones o hábitos (bruxismo, interposición lingual, labial etc...), podría constituir una contraindicación relativa, ya que la mayor carga que puede soportar una prótesis implanto-soportada en un paciente con bruxismo se podría compensar con un mayor número de fijaciones por tramo edéntulo o con un diseño oclusal específico en el que se disminuyeran las fuerzas tangenciales, disminuyendo así la carga de cada implante (6). La presencia de una hipofunción masticatoria (característica bastante habitual en los disminuidos psíquicos profundos), puede constituir un factor de éxito a largo plazo en las prótesis implanto-soportadas (8).

Debido a la menor tolerancia al estrés que tienen estos pacientes, se presentan casi siempre, una serie de dificultades en su manejo odontológico (9,10). Como consecuencia, la colocación de implantes se debe llevar a cabo utilizando alguna de las técnicas especiales del manejo de la disconducta (anestesia general, sedación profunda endovenosa o de forma ambulatoria mediante el uso de premedicación ansiolítica, yatrosedación, dependiendo del grado de colaboración, de la agresividad y duración del tratamiento a realizar).

## OBJETIVOS

Con el presente estudio nos planteamos los siguientes objetivos:  
- Rehabilitación estética y funcional de los pacientes con disminución psíquico-física.

- Comparar los resultados con otros estudios en poblaciones sin discapacidades psíquicas ni físicas, con la finalidad de poder demostrar que la implantología puede constituir una alternativa válida también en la rehabilitación prostodóncica en estos pacientes.

## PACIENTES Y METODO

Se presenta la evolución de 67 implantes endo-óseos colocados en 18 pacientes (siete varones y once mujeres), con diversos grados de disminución psíquica y física: 6 afectos de parálisis cerebral, 3 que habían sufrido traumatismos craneoencefálicos, 4 con síndrome de Down, uno con picnodisostosis, uno con síndrome de Rieger y 3 en fases precoces de demencia senil. La edad de los pacientes oscilaba entre los 12 y los 71 años, siendo la media de 34,7 años.

En todos los casos los implantes fueron utilizados para la confección de prótesis fijas. La colocación de dichos implantes se llevó a cabo mediante el uso de la anestesia general en 9 de los casos, 6 mediante sedación profunda endovenosa y en 3 casos se colocaron de forma ambulatoria con la ayuda de premedicación ansiolítica por vía oral. Para la segunda cirugía y toma de registros, fue necesaria la anestesia general únicamente en dos pacientes mientras que el resto se pudo llevar a cabo bajo sedación profunda o con premedicación ansiolítica. El resto de pasos para finalizar la prótesis se ha llevado a cabo en la mayoría de los casos con técnicas de tipo psicológico combinadas con premedicación psico-sedante. Se consideró imprescindible para el mantenimiento y confección de estas prótesis, la presencia de una higiene oral aceptable, por ello se deben dar unas normas de higiene y cepillado dental antes y después de realizado el tratamiento, eliminación del cálculo cada 3-6 meses así como complementar si es preciso la higiene oral con un control químico de la placa con enjuagues de clorhexidina al 0,12% cada 12 horas (naturalmente en los pacientes que saben enjuagar, la mayoría de los disminuidos psíquicos profundos no saben hacerlo).

Los implantes fueron colocados en un periodo de tiempo que abarca desde abril de 1992 hasta junio del 2001. El tiempo que dichos implantes llevan cargados oscila desde los 113 hasta los 3 meses, con una media total de 66,5 meses.

El tiempo que se esperó para la osteo-integración y carga posterior de los implantes, fue de 5 a 8 meses en el maxilar superior y de 3 a 4 meses en el inferior.

## RESULTADOS

Se consideraron como criterios de éxito del tratamiento, la ausencia de sintomatología clínica y la ausencia de movilidad del implante.

Para el correcto mantenimiento de las prótesis se administraron a los familiares y cuidadores toda una serie de normas para el correcto cuidado de las mismas basadas en la mejora de la higiene oral de dichos pacientes y visitas de control periódicas. A pesar de la insistencia en la aplicación de estas normas la mayoría de los pacientes, apenas acudieron a la primera cita, posteriormente acuden a control con una frecuencia de uno a tres años aproximadamente, la institucionalización de los pa-

cientes, la falta de tiempo del familiar que lo acompaña, la dificultad para el traslado o simplemente el olvido, son desgraciadamente las justificaciones para no acudir a la visita de control. En los casos en que se pudo realizar un control radiológico aceptable, se consideró también la pérdida ósea vertical inferior a 0,2 mm en el primer año o la ausencia de imágenes radiolúcidas peri-implantarias (11-12).

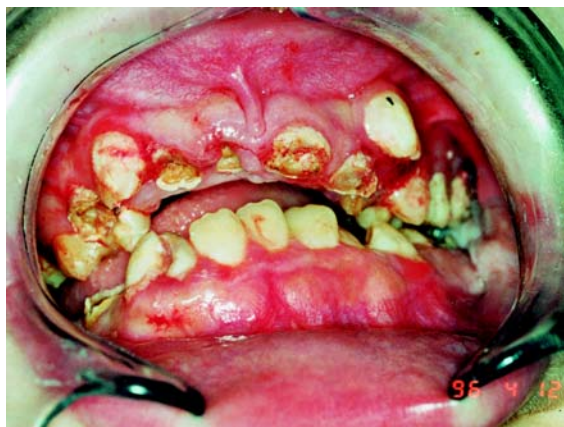De los 67 implantes colocados, se perdieron 4 implantes, todos ellos durante el periodo de osteo-integración, en tres pacientes, todos ellos con síndromes genéticos (dos en varones afectos de síndrome de Down (SD) y otro en una paciente afecta de síndrome de Rieger). A pesar de ello, se han podido realizar en todos los casos prótesis fijas, no habiéndose encontrado fracasos una vez concluidos los tratamientos. En un caso se repuso el implante de forma inmediata con éxito. En otro paciente que perdió dos de los cuatro que se le colocaron para reponer los dientes ausentes 22,21,11 y 12, se pudo solucionar el caso con una prótesis fija dento-implanto-soportada sin necesidad de volver a reponer los implantes perdidos. El último caso clínico que perdió un implante a nivel del espacio edéntulo del 21, consideramos más oportuno el realizar una prótesis fija convencional dentosoportada y no reponer el implante perdido, para no esperar otros seis meses para finalizar el caso.

## DISCUSION

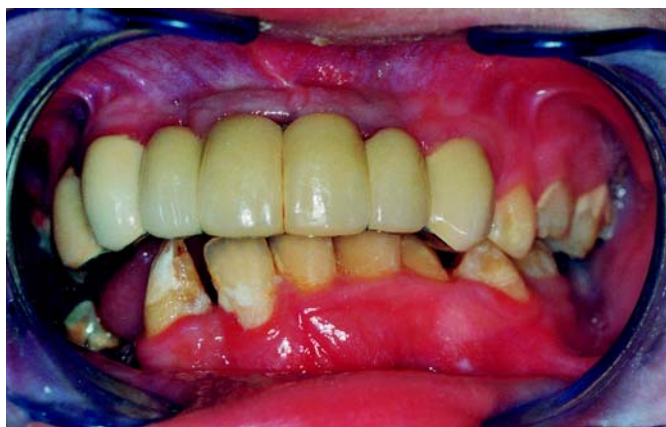Gracias a la generalización del tratamiento rehabilitador, mediante el uso de implantes, se ha planteado la idea de incluir este tipo de trabajo en el tratamiento de las pérdidas dentarias en pacientes disminuidos físicos y psíquicos, aunque algunos autores consideran una contraindicación absoluta para la prótesis fija la presencia de retraso mental.

Creemos importante el destacar que de los cuatro implantes que no se osteointegraron tres de ellos eran de los dos únicos varones de la muestra afectos de síndrome de Down y los tres estaban ubicados en la región incisiva del maxilar superior. El otro paciente también correspondía a una alteración genética (snd. Rieger). Si bien dentro de las características generales sistémicas del síndrome de Down no existe nada que constituya un factor de riesgo directo con respecto al uso de implantes osteointegrados el hecho que en estos pacientes los trastornos periodontales sean más prevalentes (13) que en el resto de la población, puede ser una hipótesis que nos ayude a explicar el hecho de la pérdida de tres implantes de los cinco que se colocaron en total (14,15), en los dos varones de la muestra afectos de SD con trisomía total.

Dos de las pacientes eran adolescentes (12 y 14 años) en el momento de la colocación de las fijaciones, actualmente está completamente aceptadas las ventajas que supone la colocación de implantes en edades tempranas (evitar la mesialización de los dientes vecinos, la extrusión del antagonista y sobre todo evitar la reabsorción ósea marginal impidiendo su atrofia, primero en grosor y después en altura) (16,17). Se deben respetar determinados conceptos: considerar la edad ósea, patrón de crecimiento, valorar la intrusión que tendrá el implante al cabo



**Fig. 1.** Niña de 15 años con parálisis cerebral. Se realiza una sesión de odontología conservadora, periodoncia y exodoncia de restos radiculares.  
*A 15-year-old girl with cerebral palsy. Conservative dental management was carried out, with periodontics and extraction of root remnants.*



**Fig. 2.** (Paciente Fig. 1) Prótesis dento-implanto soportada con pilares naturales en 13 y 23.  
*(Patient Fig. 1) A dental-implant-supported prosthesis with natural abutments in 13 and 23*

de los años (potencial de crecimiento residual), evitar en edades tempranas los segmentos posteriores de ambos maxilares, crecimiento de las estructuras aéreas (senos maxilares, fosas nasales) a lo largo de la vida del paciente (18,19). En los dos casos se colocaron dos implantes en el segmento anterior para reponer los dientes perdidos 11 y 41, la alternativa de una prótesis fija convencional hubiera supuesto la ferulización de dientes a ambos lados de la línea media, colapsando el crecimiento transversal del maxilar.

En uno de los pacientes (caso clínico nº6) se colocó con éxito un implante inmediatamente tras la exodoncia del incisivo superior izquierdo asumiendo el riesgo mayor de fracaso, para evitar un nuevo tratamiento bajo anestesia general (20). El diente exodonciado era un resto radicular, con ausencia de foco séptico tanto clínica como radiológicamente, se considera un tiempo mínimo adecuado para la colocación del implante post la exodoncia de dos meses, en ausencia de infección ósea y naturalmente valorando cada caso de forma individual (6).

En los casos de demencia, se debe valorar del mismo modo que en cualquier enfermedad sistémica crónica degenerativa: la evolución, el estado del paciente, la calidad y la esperanza de vida

(21), en función de todo ello se debe decidir. En todos los casos de esta muestra se colocaron los implantes para realizar una prótesis fija posterior.

Si bien existen muy pocos trabajos publicados sobre pacientes con disminución psíquica o física cuya rehabilitación protésica bucal incluya el uso de implantes osteo integrados, todos los casos publicados demuestran la utilidad de dicha técnica a la hora de conseguir una mejora en la estética y sobretodo en la función de dichos pacientes. Así Smith y col. (22) en un estudio sobre 313 implantes colocados sobre 104 pacientes médicamente comprometidos, nos muestra que la rehabilitación se consiguió en todos los pacientes de forma satisfactoria sin complicaciones ni diferencias en el resultado con respecto a la población sin patología. Heckmann y col. (23) realizaron una rehabilitación de tres pacientes afectados de Parkinson mediante prótesis implanto-muco-soportada, con una mejoría aceptable de la función masticatoria de dichos pacientes. Rogers (24), realizó el mismo tipo de prótesis sobre un paciente afecto de parálisis cerebral, obteniendo resultados igualmente satisfactorios y sin aparentes efectos secundarios.

A pesar de que deberían realizarse estudios más amplios y durante más tiempo, no se han observado diferencias estadísticamente significativas con otros estudios realizados en pacientes sin retraso psico-motor. Los índices de fracaso de nuestro estudio (5.58%), son similares a los encontrados en estudios realizados sobre población no afectada de dichas patologías. Brocard y col. (25) tuvieron un índice de éxito del 95.4% en 1022 implantes colocados sobre 440 pacientes sin patología y Weber y col. (26) un índice de fracaso del 5.5% a los cinco años tras la colocación de 112 implantes colocados. Así la implantología puede constituir una alternativa en el tratamiento de estos pacientes. Por supuesto, es imprescindible la valoración individual de las características específicas de cada caso: higiene oral, ausencia de determinados hábitos o parafunciones y que no existan contraindicaciones de tipo médico o anatómico.

## CONCLUSIONES

- En todos los casos se consiguió la rehabilitación estética y mejoría de la función masticatoria. En los casos clínicos en los que hubo fracaso de algún implante, la rehabilitación siempre se pudo llevar a cabo. En uno de ellos se repuso el implante perdido, en el segundo se optó por realizar una prótesis fija implanto-dento soportada y en el tercer caso se decidió confeccionar un puente fijo convencional para no esperar seis meses más.

- La comparación con estudios realizados en otras poblaciones no afectadas de discapacidad psico-motriz indica que no hay diferencias estadísticamente significativas respecto al índice de fracasos.

Los implantes pueden constituir una alternativa totalmente válida a considerar en los pacientes disminuidos psíquicos y físicos. Se deben considerar de forma individual las características de cada caso clínico, tanto de tipo general como de tramo edéntulo a reponer.

---

**ENGLISH**


---

## Implants in handicapped patients

LÓPEZ-JIMÉNEZ J, ROMERO-DOMÍNGUEZ A, GIMÉNEZ-PRATS MJ.  
IMPLANTS IN HANDICAPPED PATIENTS. MED ORAL 2003;8:288-93.

### SUMMARY

Implantology as an approach for replacing missing teeth has become a generalized practice in recent years. The present study describes the results of placing 67 implants in 18 patients with various degrees of mental and physical impediments. Only four implants were lost, though in all cases fixed-prosthesis oral rehabilitation was achieved – the implant failure rate (5.6%) being similar to that observed in healthy individuals. A description is provided of the course of different clinical cases illustrating the rehabilitation process, from implant placement to completion of the prosthesis. In our opinion, implantology may constitute a valid management alternative to be taken into consideration in the oral rehabilitation of handicapped patients. The use of implants should be evaluated taking into account the particular characteristics of each individual patient.

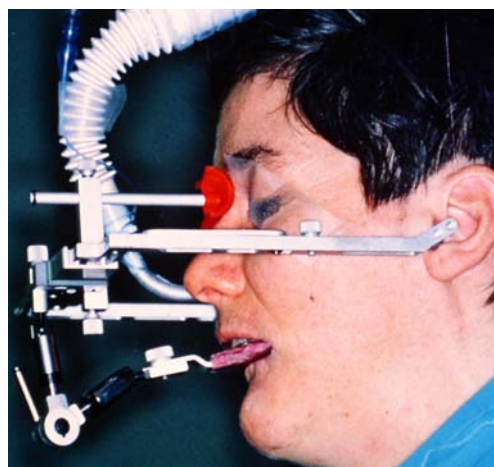
**Key words** : *Dental implants, mentally and physically handicapped patients.*

### INTRODUCTION

The prevalence of missing teeth in mentally and physically handicapped patients is greater than in the rest of the population (1). This is above all attributable to the difficulty of ensuring adequate oral hygiene and correct dental care in such individuals, and to the presence in many cases of altered stomatognathic function (1). On the other hand, dental agenesis is more often found in patients with so-called genetic pediatric syndromes (2). For these reasons, such patients have an increased need for tooth replacement involving prostheses.

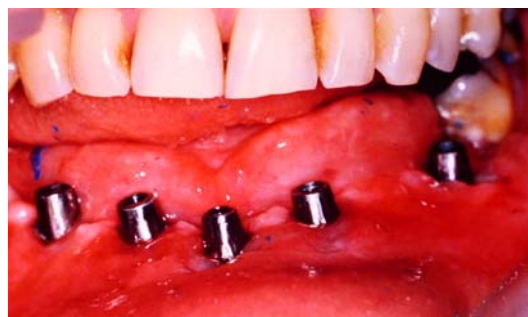The possible options available in the context of prosthodontic rehabilitation must be evaluated on an individual basis for each clinical case. On the other hand, the manipulation and hygiene requirements of removable dentures may pose difficulties for such patients, as a result of which they may be contraindicated in most cases (3). Fixed prostheses may constitute the only option for most patients with medium to profound mental retardation (4), and implantology in some cases may be the only solution for preparing fixed prostheses (5,6).

The existence of deficient oral hygiene, with an important accumulation of dental plaque (over 20% according to the O'Leary plaque index) constitutes a general absolute contraindication to implant placement, regardless of the mental competence of the patient (7). On the other hand, the presence of certain parafunctions or habits such as bruxism, lingual or labial interpositioning, etc., could constitute a relative contraindication since the increased loading to which implant-



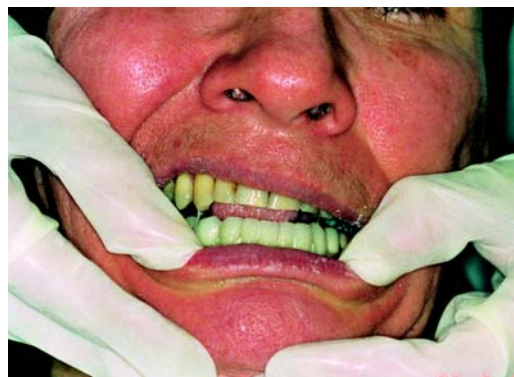**Fig. 3.** Mujer de 44 años afecta de parálisis cerebral.Registro del arco facial en la paciente bajo anestesia general.

*A 44-year-old woman with cerebral palsy . Detail of the facial arch registry of the patient, under general anesthesia.*



**Fig. 4.** (Caso de la Fig. 3). Pilares atornillados sobre los que descansa la prótesis cementada.

*(Case Fig. 3). Note the screwed abutments upon which the cemented prosthesis will rest.*



**Fig. 5.** (Caso de la Fig. 3 y 4). La prótesis cementada.

*(Case of the Fig. 3 and 4). The cemented prosthesis*

supported prostheses are exposed in a patient with bruxism could be compensated by an increased number of fixations per edentulous segment, or by adopting a specific occlusal design for reducing the tangential forces – thereby lessening the load upon each implant (6). The presence of masticatory hypofunction (a quite common phenomenon among patients with profound mental retardation) may constitute a factor for success over the long term for implant-supported prostheses (8). Due to the lesser stress tolerance of these patients, a number of problems are almost invariably found in relation to their dental

management (9,10). As a result, implant placement must be carried out adopting special measures for controlling behavioral problems, e.g., general anesthesia, deep intravenous sedation, or ambulatory treatment with anxiolytic premedication, iatrosedation, etc. - depending on the degree of cooperation, aggressiveness and the duration of the treatment provided.

The present study addresses the esthetic and functional rehabilitation of physically and mentally handicapped patients, comparing the results obtained with those of other studies in populations without such mental and physical impediments, with the aim of demonstrating that implantology may constitute a valid alternative in the prosthodontic rehabilitation of these special patients.

## PATIENTS AND METHODS

A total of 67 endosseous implants were placed in 18 patients (7 males and 11 females) with various degrees of physical and mental impediments: cerebral palsy (6 cases), head injuries (3 cases), Down's syndrome (4 cases), pyknodysostosis (1 case), Rieger's syndrome (1 case) and early-stage senile dementia (3 cases). The average age was 34.7 years (range 12-71).

In all cases the implants were used for preparing fixed prostheses. Implant placement was carried out under general anesthesia in 9 cases, with deep intravenous sedation in 6 patients, and on an outpatient basis in three cases, with the help of anxiolytic premedication via the oral route. The rest of the steps for completing the prostheses mostly involved the adoption of psychological techniques combined with psychoactive medication-sedatives.

The implants were placed during the period between April 1992 and June 2001. The time for which the implants have been loaded ranges from 3 to 113 months (66.5 months on average). The time to osseointegration and subsequent implant loading was 5-8 and 3-4 months for the upper and lower jaw, respectively.

## RESULTS

The criteria for treatment success were based on the absence of clinical symptoms and implant mobility. In those cases where an acceptable radiological follow-up proved possible, a vertical bone loss of less than 0.2 mm in the first year, or the absence of peri-implant radiotransparencies was also regarded as a criterion for treatment success (11,12).

Of the 67 implants placed, four were lost - all during the osseointegration period - in three patients (all with genetic syndromes: two males with Down's syndrome, and a female with Rieger's syndrome). Fixed prostheses could be applied in all cases, however - no failures being recorded after the completion of treatment. In one case the implant was immediately and successfully replaced (figure 4). In another patient who lost two of the four implants positioned to replace missing teeth 22, 21, 11 and 12, the problem could be solved by means of a dental-implant-supported fixed prosthesis without having to replace the lost implants. In the last clinical case involving a lost implant (in the edentulous space of tooth 21) we considered it advisable to apply a conventional dental-

supported prosthesis without replacing the lost implant, in order to avoid having to wait another 6 months to complete the case.

## DISCUSSION

As a consequence of the generalization of dental implant treatments, the possibility has been proposed of including this kind of management in application to dental losses among mentally and physically handicapped patients, though some authors are of the opinion that mental retardation constitutes an absolute contraindication to fixed prostheses.

The presence of acceptable oral hygiene is considered to be essential for the maintenance and preparation of prostheses; a series of instructions regarding correct hygiene and tooth brushing must therefore be provided before and after treatment, with the elimination of tartar every 3-6 months, and complementing oral hygiene with chemical plaque control where required (based on 0.12% chlorhexidine mouthrinses every 12 hours) - though clearly most patients with profound mental retardation are unable to perform mouthrinses. Despite insistence on the need to apply these norms, most patients fail to present to the first visit, and posteriorly report for follow-up with a frequency of approximately once every 1-3 years. Patient institutionalization, a lack of time on the part of the caretakers, transportation difficulties or simply forgetfulness are unfortunately the reasons for not presenting to the control visits. We consider it important to point out that of the four implants which failed to achieve osteointegration, three were positioned in the only two males with Down's syndrome, and all three were located in the upper incisor region. The other patient with implant failure also presented a genetic syndrome (Rieger's syndrome). Although the general systemic features of Down's syndrome do not include any direct risk factor related to the use of osteointegrated implants, the fact that periodontal disorders are comparatively more common in such patients (13) than in the rest of the population may help explain the observed loss of three implants out of the total five (14,15) positioned in the two males presenting total trisomy Down's syndrome.

Two of the patients were adolescents (aged 12 and 14 years) at the time of implantation. In this context, it is now universally accepted that implant placement at early ages offers advantages (avoiding mesialization of the neighboring teeth, extrusion of the antagonist, and above all avoidance of marginal bone resorption - thereby avoiding atrophy, first in terms of bone thickness and subsequently in height)(16,17). Certain concepts are to be taken into due consideration, including bone age, growth pattern, assessment of implant intrusion over the years (residual growth potential), avoidance of the posterior segments of both jaws in early age, and growth of the bony structures (maxillary sinuses, nasal fossae) in the course of the life of the patient (18,19). In the two adolescents (figure 3 and 8), two implants were placed in the anterior segment to replace lost teeth (11 and 41); the alternative of a conventional fixed prosthesis would have implied the splinting of teeth on both sides of the midline - thereby collapsing transversal maxillary growth.

In one of our patients (figure 4) an implant was successfully placed immediately after extraction of the left upper incisor -

assuming the increased risk of failure involved – in order to avoid the need for repeat treatment under general anesthesia (20). The extracted tooth consisted of a root remnant with no clinical or radiological evidence of sepsis. In this context, the recommended minimum time to implant placement after extraction is two months, in the absence of bone infection and with due individual assessment of each case (6).

In cases of dementia, as in any other chronic systemic degenerative disorder, the following must be evaluated before adopting a management strategy: the course of the disease, patient condition, quality of life and life expectancy (21). In all of our patients implants were positioned with the purpose of posteriorly fitting a fixed prosthesis.

Although very few studies have been published involving mentally and physically handicapped patients in which oral prosthetic rehabilitation includes osteointegrated implant placement, all cases reported demonstrate the usefulness of the technique in securing esthetic improvements and especially in facilitating function in the affected patients. Accordingly, Smith et al. (22) in a study of 313 implants in 104 medically compromised patients, reported that satisfactory rehabilitation was achieved in all cases, with no complications or differences in outcome versus the population without pathology. Heckmann et al. (23) performed rehabilitation of three patients with Parkinson's disease based on the application of implant-mucosal-implanted prostheses, resulting in an acceptable improvement in masticatory function. Rogers applied the same type of prosthesis in a patient with cerebral palsy, obtaining equally satisfactory results and no apparent side effects (24).

Although larger and increased duration studies are needed, no statistically significant differences have been recorded with respect to other series involving mentally and physically handicapped patients. The failure index in our patients (5.6%) is similar to that reported by other studies involving subjects without such disorders. Brocard et al. (25) obtained a 95.4% success rate with 1022 implants placed in 440 patients without pathology, while Weber et al. (26) reported a 5.5% failure rate five years after placing 112 implants. We are thus of the opinion that implantology can offer an alternative for the management of these patients. In any case, the individualized assessment of each particular case is essential, including oral hygiene, the absence of certain parafunctions or habits, and the absence of medical or anatomical contraindications.

### Conclusions

In all cases esthetic rehabilitation and improved masticatory function was achieved. In the clinical cases involving implant failure, rehabilitation proved possible in all patients. In one case the lost implant was replaced, while in another a dental-implant-supported fixed prosthesis was applied (figure 7), and in the third patient a fixed conventional (dental-supported) bridge was decided in order to avoid having to wait another 6 months to complete the case (figure 8). Increased patient self-esteem and quality of life was achieved in all cases.

The comparison with studies involving other patient populations without mental or physical impediments showed no statistically significant differences in terms of the failure rate recorded.

Based on the above considerations, we are of the opinion that

implantology may constitute a valid management alternative to be taken into consideration in the oral rehabilitation of physically and mentally handicapped patients. The use of implants should be evaluated taking into account the particular characteristics of each individual patient – both in general terms and as regards the edentulous segment requiring replacement.

## BIBLIOGRAFIA/REFERENCES

- López Jiménez J. Estudio epidemiológico de las características odontoestomatológicas del síndrome de Down. Tesis Doctoral 1994.
- Di Lenarda R. Anomalías dentarias en la fase evolutiva. *Odonto Estomatol Implanto* 1992;2:157-61.
- Hoffman JR, Bomberg TJ. Removable partial denture variations for the elderly patient *Gerodontics* 1986;2:47-9.
- Myers G. Prótesis de coronas y puentes. Barcelona: Labor Editores; 1981. p. 78-87.
- Winkelman R, Orth K. Implantes dentales. Barcelona: Espax Editores; 1994. p. 35-9.
- Bert M, Missika A. Implantes osteointegrados. Barcelona: Masson Editores; 1993. p. 25-8.
- López J, Giménez MJ. Prótesis implanto-soportada a propósito de un caso de parálisis cerebral. *Rev Cuid Odont Esp* 1996;3:37-42.
- López J, Carneado M, Giménez MJ, Chimenos E. Tratamiento odontológico integral en un paciente discapacitado. *Rev Avances Odonto Estomatol* 1998;1:37-42.
- Velasco E, Machuca G, Martínez-Sahuquillo A, Rios V, Bullón P. Influencia de los factores psíquicos sobre la cavidad oral. *Arch Odonto Estomatol* 1994;10:258-72.
- López J, Escuin T, Giménez MJ. Prótesis fija bajo anestesia general y sedación profunda. *Rev Archiv Odontol* 1998;5:18-24.
- Bert M. Complicaciones y fracasos en implantes osteointegrados: causas, tratamiento y prevención. Barcelona: Masson Editores; 1995. p. 29-32.
- Sicilia Felechosa A, Noguerol Rodríguez B. Perimplantología en Manual de Odontología. Barcelona: Masson Editores; 1995. p. 345-9.
- Mc Laurin ET, Shaw L, Foster T. Dental caries and periodontal disease in children with Down's syndrome and other mentally handicapping conditions. *J Pediatr Dent* 1985;1:15-9.
- Ulseth J, Hestnes A, Stovner L, Storhaug K. Dental caries and periodontitis in persons with Down's syndrome. *Spec Care Dent* 1991; 11:71-3.
- Izumi Y, Sugiyama S, Shinozuka T, Yamazaki T. Defective neutrophil chemotaxis in Down's syndrome patients and its relationship to periodontal destruction. *J Periodont* 1989;60:238-42.
- Lill W, Blahout R. Die rection des maxillaren implantataggers mit dem Grad den atrophie Zahnaerztl *Implantol* 1992;8:54-63.
- Lederman PD, Hassell TM, Helf AF. Osseointegrated dental implants as alternative therapy to bridge construction of orthodontics in young patients: seven years of clinical experience. *Pediatr Dent* 1993;15:327-33.
- Ferguson DJ. Crecimiento de la cara y las arcadas dentarias. En: *Odontología pediátrica y del adolescente*. Madrid: Doyma Editores; 1995. p. 625-34.
- Canut Brusola JA. Implantes en adolescentes, edad oportuna. *Archivos de Odonto Estomatol* 1996;12:440-50.
- Salagaray Lamberti V. Implantes inmediatos transalveolares. Madrid: Biomedical Function Editores; 1992. p. 78-81.
- Del Río J. Manual de implantoprotésis para el desdentado total. Madrid: Avances Editores; 1995. p. 113-5.
- Smith RA, Berger R, Dodson TB. Risk factors associated with dental implants in healthy and medically compromised patients. *Int J Oral Maxillofac Implants* 1992;7:367-72.
- Heckmann SM, Heckmann JG, Weber HP. Clinical outcomes of three Parkinson's disease patients treated with mandibular implant overdentures. *Clin Oral Implants Res* 2000;11:566-71.
- Rogers JO. Implant-stabilized complete mandibular denture for a patient with cerebral palsy. *Dent Update* 1995;22:23-6.
- Brocard D, Barthet P, Baysse E, Duffort JF, Eller P. A multicenter report on 1022 consecutively placed ITI implants; a 7-year longitudinal study. *Int J Oral Maxillofac Implants* 2000;15:691-700.
- Weber HP, Crohin CC, Fiorellini JP. A 5-year prospective clinical and radiographic study of non-submerged dental implants. *Clin Oral Implants Res* 2000;11:144-53.